الأمراض النسائية

19 : التشوهات الخلقية والآفات السليمة في

19 - Congenital Anomalies and Benign Conditions of the Uterine Corpus and Cervix

أ.د.هشام الحمامي
أستاذ الأمراض النسائية وطب التوليد
الجامعة السورية الخاصة - كلية الطب البشري

DR.HISHAM AL-HAMMAMI

I. التشوهات الخلقية في جسم الرحم وعنق الرحم

Congenital Anomalies of the Uterine Corpus and Cervix

يتشكّل الجزء العلوي من المهبل ، وعنق الرحم ، وجسم الرحم ، والبوقين من قنوات الكُلوَة الجَنينِيَّة المُوَسَّطة الإضافِيَّة paramesonephric (Mullerian) . غياب الصِبْغِيّ Y وبالتالي غياب المادة المثبطة لمولر يؤدّي إلى تطور جهاز الكُلوَة الجَنينِيَّة المُوَسَّطة الإضافِيَّة مع تراجع جهاز الكُلوَة الجَنينِيَّة المُوَسَّطةmesonephric . تظهر قنوات الكُلوَة الجَنينِيَّة المُوَسَّطة الإضافِيَّة بداية في الأسبوع 6 من الحمل وحشي القطب الرأسيcranial لقناة الكُلوَة الجَنينِيَّة المُوَسَّطة وتمتد بالإتجاه الذيلي . في الأسبوع 9 – 10 ، تندمج على الخطّ المتوسط عند الحجاب البولي التناسلي لتشكل البدائة الرحمية المهبلية (مَنْشَم uterovaginal primordium) . لاحقا ، يزول الحجاب بين قنوات الكُلوَة الجَنينِيَّة المُوَسَّطة الإضافِيَّة المندمجة وتؤدّي إلى تطور رحم وعنق واحد .

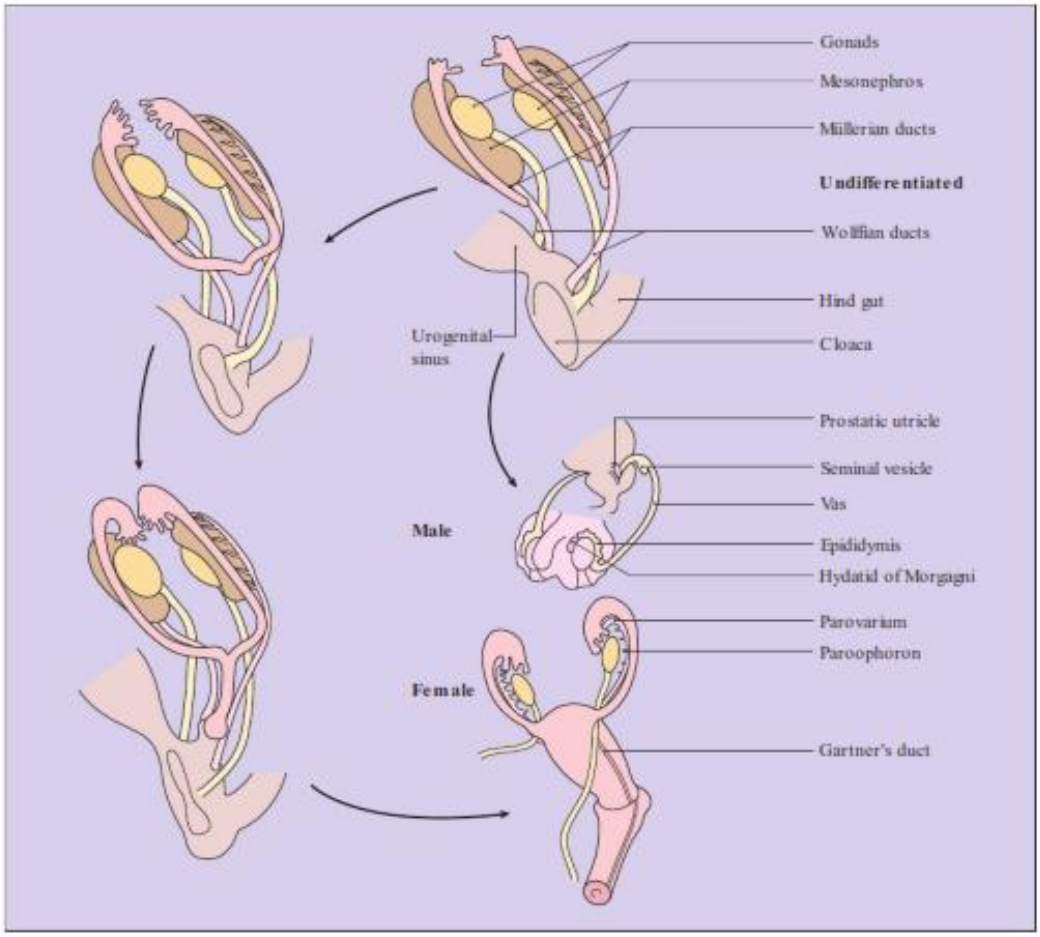

تطور الأعضاء التناسلية من قناة Müllerian عند الأنثى وقناة Wolffian عند الذكر

تنتج تشوهات الرحم الأكثر شيوعا إما عن الالتحام الناقص لقنوات الكلوة الجنينية المُوَسَّطة الإضافية ، الزوال الناقص لمنطقة التحام القناتين على الخطّ المتوسط ، أو حالات فشل التشكل . الشكل رقم 19- 1 يظهر مختلف أشكال التطور الرحمي والعنقي ويظهر بأنّ الاتصال بين القناتين قد يوجد في عدّة مستويات . يظهر فشل الالتحام على الأغلب في الرحم المُزْدَوِج didelphys ، الذي يبدو بجسمين رحميين منفصلين ، لكلّ منهما وبوق وعنق رحم ومهبل خاص . يمثّل الرَحِم ذُو القُرْنَينbicornuate مع قرن ابتدائي غير متطور فشل التحام أيضا . يشاهد فشل الالتحام الناقص Less complete في الرحم ذو القُرْنَين bicornuate مع أو بدون أعناقcervices مضاعفة . يفسر زوال الحجاب الناقص على الخطّ المتوسط لـparamesonephrica الرحم المُحَوْجَز septate . يمكن أن يشاهد فشل التشكل في الرحم وَحيدُ القَرْن unicornuate . في حال عدم تكون موللر mullerian agenesis ، هناك غياب كامل لتطور جهاز paramesonephric . المرأة المصابة عندها عموما تطور ناقص للبوقين مترافق بغياب الرحم و معظم المهبل . تحدث كلّ هذه الحالات في إناث طبيعيات النَّمَطُ النَّوَويّ والنَّمَطِ الظَّاهِريّ لكن قد تترافق بتشوهات هامة في الجهاز البولي مثل كلية حدوة الحصان أو الكلية الحوضية .

رحم مضاعف يحوي محصول حمل باكر	رحم ذو قرنين

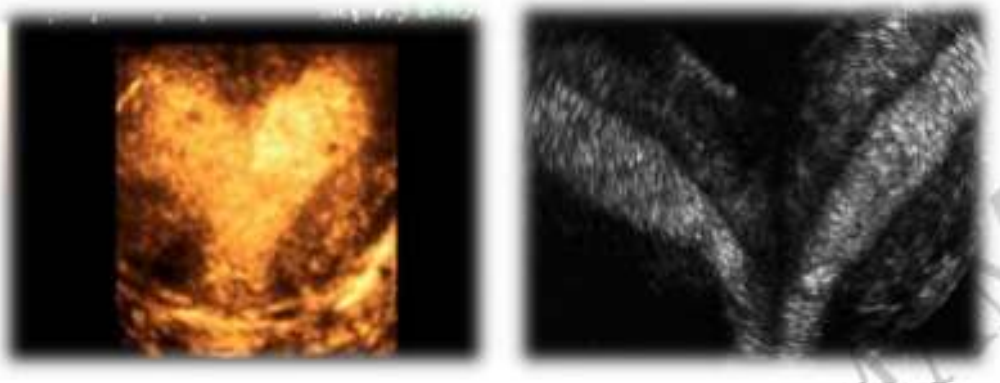

رحم ذو قرنين

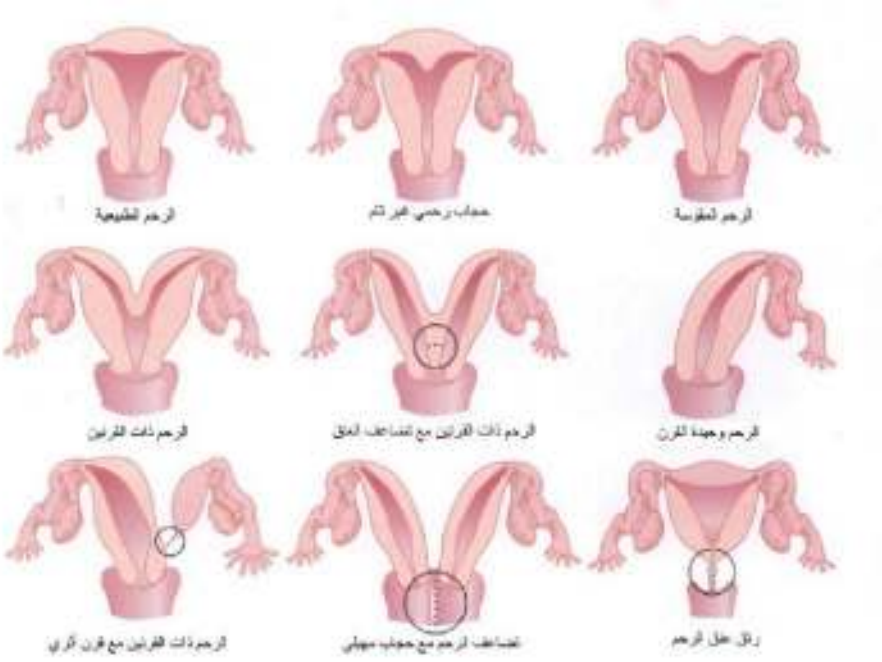

الأشكال المختلفة لتشوهات الرحم. تشير الخطوط المنقطة المحاطة بدوائر إلى الأماكن التي يمكن أن يكون فيها اتصال أو انسداد.

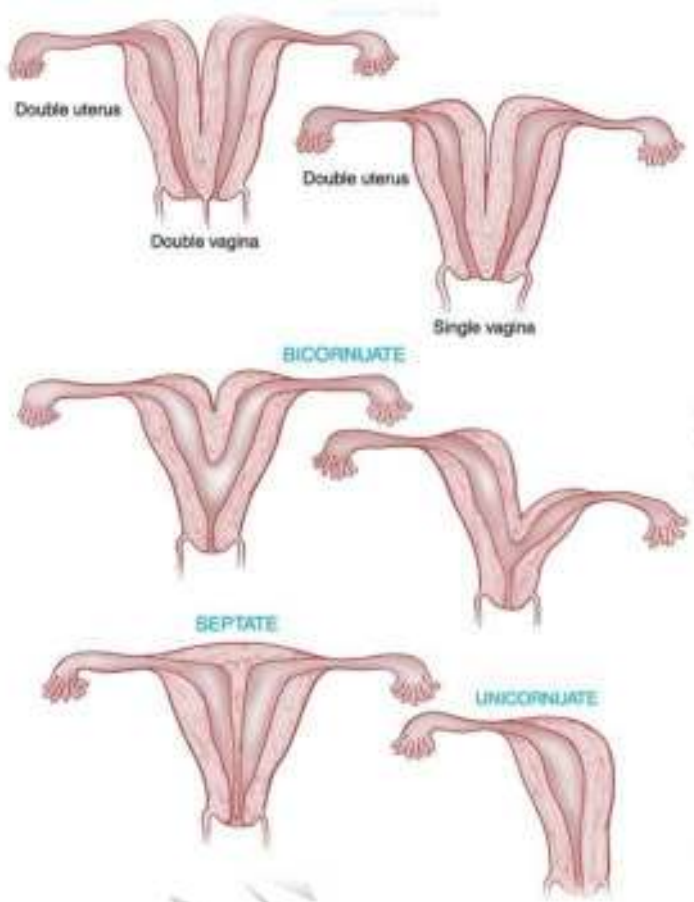

DR.HISHAM HAMAMI

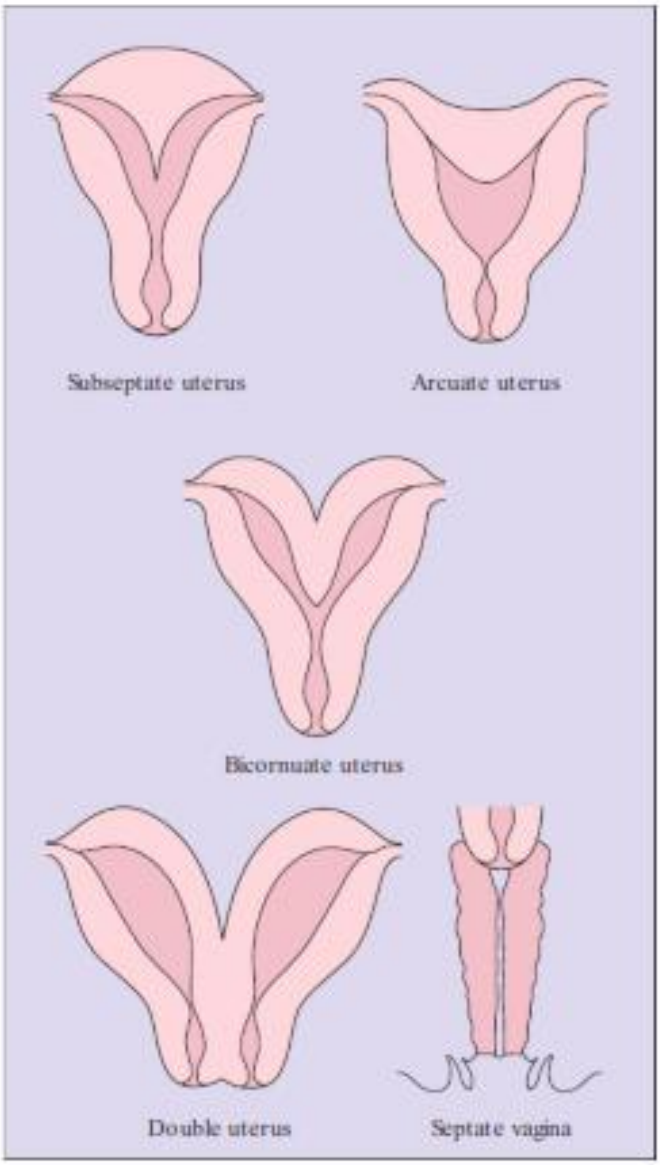

أسواء التشكل الشائعة في الجهاز التناسلي

DR.H.HAMAMI

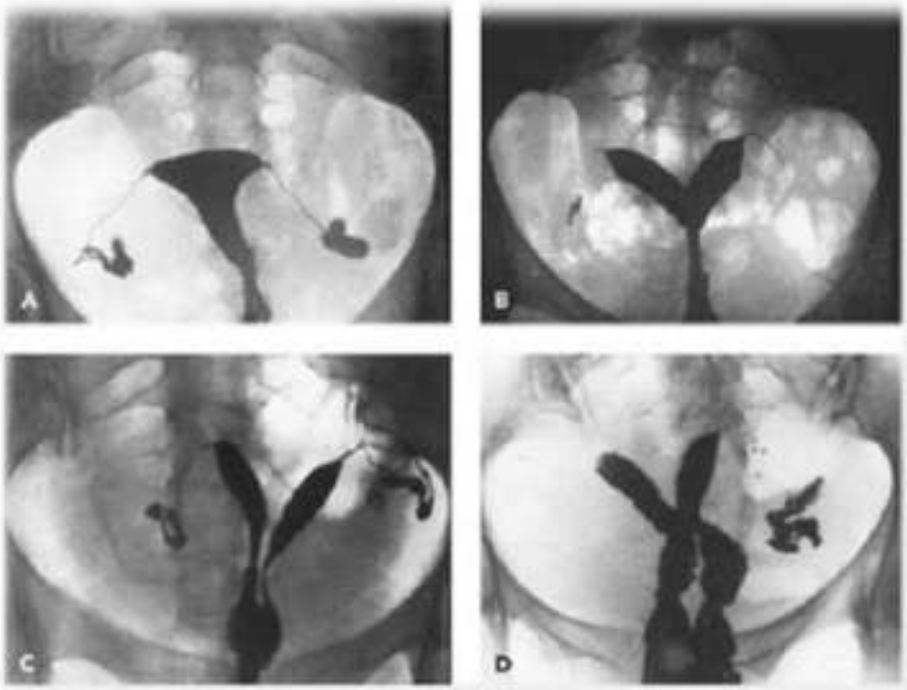

Figure 26.9 Hysterosalpingograms of normal and abnormal female genital tracts. The radiographic photographs have been reversed to accentuate the uterine cavities. **A:** Normal study with bilateral spill. **B:** Bicornuate uterus. **C:** Uterus didelphis. **D:** Uterus didelphis with double vagina. (Courtesy of **Dr. A. Gerbie;** from **Spitzer IB, Rebar RW.** Counselling for women with medical problems: ovary and reproductive organs. In: **Hollingsworth D, Resnik R,** eds. *Medical counselling before pregnancy.* New York, NY: Churchill Livingstone, 1988:213–248, with permission.).

تشوهات عنق الرحم الخلقية الأكثر شيوعا هي نتيجة لسوء التحام malfusion قنوات الكلوة الجنينية الموسطة الاضافية مع درجات مختلفة من الانفصال ، كما يشاهد في العنق المزدوج didelphys cervix) أو العنق المحوجز septate cervix .

هذه الحالات التشريحيةanatomies المختلفة ربّما لها تأثير هامّ على إصابة المرأة للعقم والإجهاض الباكر وقد تسبب عسرة طمث أيضا وعسرة جماع . قد تراجع النساء التي عندها شذوذات الالتحام بانحباس دم الطمث في قرن رحمي أو مهبل مسدود .

بالإضافة إلى هذه التشوهات العيانية ، قد توجد تشوهات غير مرئية في الجهاز الوعائي الرحمي ، مثل أسواء التشكل الشريانية الوريدية arteriovenous ، والتي قد يسبّب تمزقها نزفا خطيرا .

بالرغم من أن كلّ هذه التشوهات قد تحدث عفويا ، فإن السبب قد يكون تعرّض الأم الباكر إلى بعض الأدوية . أكثر هذه الأدوية وضوحا هو diethylstilbestrol (DES) . توجد خطورة عالية لحدوث جوف رحمي صغير على شكل T عند الجنين الأنثى المعرضة لـDES (الشكل رقم 19- 2 A) أو تشوه عنقي بشكل الطوق cervical collar deformity (الشكل رقم 19- 2 B) . قد يسبب التعرّض لـDES في الرحم شذوذات بوقية أيضا ، بالرغم من أنّه لا يبدو أنها تسبّب شذوذات في القناة البولية .

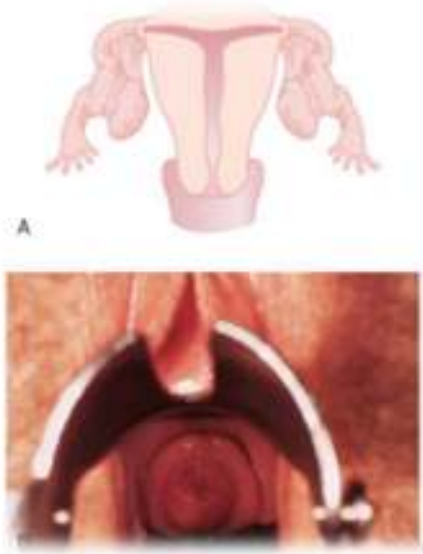

الشكل 19-2: تجويف بطانة الرحم نموذجي على شكل حرف T Typical T-shaped endometrial cavity (A) وتشوه في عنق الرحم على شكل طوق cervical collar deformity (B) أكثر شيوعا في النساء المعرضات لـ diethylstilbestrol في الرحم.

DR.HISHAM ALHAMAMI

II. الآفات البنيوية التنشوئية السليمة

A. الأورام العضلية الملساء في الرحم UTERINE LEIOMYOMAS (Fibroids)

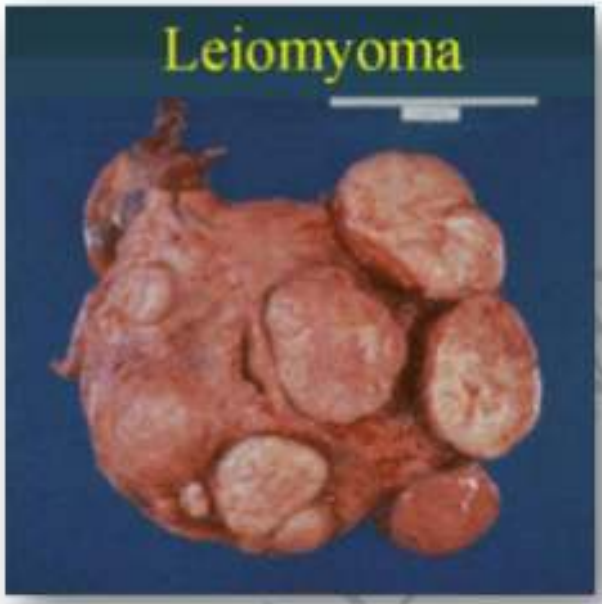

أورام الرحم العضلية الملساء (leiomyomas " الأورام الليفية ") هي أورام سليمة تشتقّ من الخلايا العضلية الملساء لعضلة الرحم . وهي أكثر أورام الرحم شيوعا . تشير التقديرات أن أكثر من 45 % من النساء في العقد الخامس من الحياة عندهن أورام عضلية ملساء ، لكن معظمها لا عرضي . من جهة أخرى ، قد تسبب الأورام العضلية الملساء حس ضغط وألم في الحوض ، نزف رحمي غزير ، وعقم . وتعتبر الاستطباب الرئيسي لحوالي 200,000 استئصال رحمhysterectomies في الولايات المتّحدة كلّ سنة . بالرغم من انها قد تنمو إلى حجوم كبيرة ، فإن إحتمال الخبث ضئيل . تحدث الاستحالة الورمية العفلية في أقل من 1 لكلّ 1000 رحم مصاب بأورام ليفية .

DR.HISHAM ALHAMMAMI

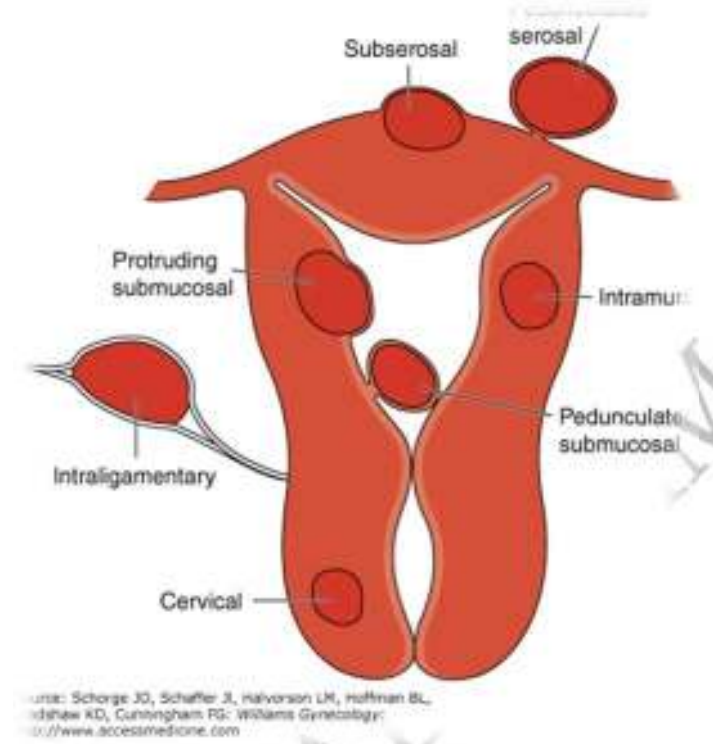

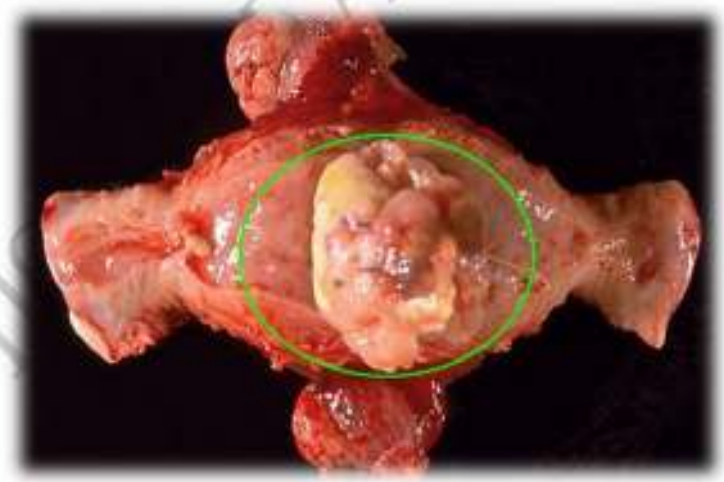

leiomyosarcomaيمتد من العضلة الرحمية إلى جوف الرحم.

A.

تتضمّن عوامل الخطورة للأورام العضلية الملساء تقدم العمر خلال سن النشاط التناسلي ، الانتماء العرقي (تزداد الخطورة عند الأمريكيات من اصول إفريقية بمقدار 2 – 3 أضعاف على الأقل بالمقارنة مع النساء البيض) ، عَدَمُ الانجاب nulliparity ،

والقصة العائلية . تشير البيانات بأن مشعر كتلة الجسم الأعلى يرتبط بخطورة أكبر للأورام العضلية الملساء . الحبوب المانعة للحمل الفموية وحقن الـ depot medroxyprogesterone acetate (DMPA) قد ترتبط بخطورة منخفضة.

B. إمراضيه الأورام العضلية الملساء

العوامل التي تحرض تشكل الأورام العضلية الملساء مجهولة ، لكن تعد الستيروئيدات الجنسية المبيضية مهمة لنموها . من النادر أن تتطوّر الأورام العضلية الملساء قبل البلوغ menarche ونادرا ما تتطوّر أو يزداد حجمها بعد سن الضهي ، مالم تتحرض بالهورمونات الخارجية . قد تكبر الأورام العضلية الملساء أيضا بشكل ملفت أثناء الحمل . تحوي الأورام العضلية الملساء مستويات عالية من مستقبلات الأستروجين والبروجسترون مقارنة مع الخلايا العضلية الملساء الأخرى . يحرض الأستروجين تكاثر الخلايا العضلية الملساء ، بينما يزيد البروجسترون إنتاج بروتينات والتي تتدخّل في موت الخلية المبرمج (اسْتِمَاتَة apoptosis) . تحوي الأورام العضلية الملساء أيضا مستويات أعلى من عوامل النمو التي تحرض إنتاجfibronectin والكولاجين ، وهي مكوّنات رئيسية للمصفوفة خارج الخلوية التي تميّز هذه الآفات .

C. صفات الأورام العضلية الملساء Characteristics of Leiomyomas

الأورام العضلية الملساء هي عادة آفات كروية ، محدّدة بشكل جيد ، قاسية ، بيضاء وتأخذ منظرحلزونيa whorled عند القطع . بالرغم من أن الورم العضلي الأملس يبدو معزولا ومميزا ، فليس له محفظة خلوية حقيقية . تعطي الخلايا العضلية الملساء المضغوطة على محيط الورم انطباعا خاطئا بوجود مثل هذه المحفظة . تعبر بضعة أوعية دموية ولمفاوية المحفظة الكاذبة ، محدثة تبدلات تنكسية مع زيادة حجم الأورام . التبدل التنكسي الأكثر مشاهدة هو اللاخلوية الهَيالينيّة hyaline acellularity ، الذي تستبدل فيه الأنسجة الليفية العضلية بنسيج هيالينيhyaline . إذا توقفت مادة الهَيالين بسبب النقص الأكثر في التروية الدمّوية ، فقد تحدث الاستحالة الكيسية . قد يحدث التكلسCalcification في الأورام الليفية المستحيلة ، خصوصا بعد سن اليأس . قد تحدث الاستحالة الشحمية أيضا لكنها نادرة . أثناء الحمل ، تصاب 5 - 10 % من النساء المصابات بالأورام الليفية بتَنَكُّسٌ لَحْمِيّ (تَنَكُّسٌ أَحْمَر) مؤلم سببه النزف في الورم .

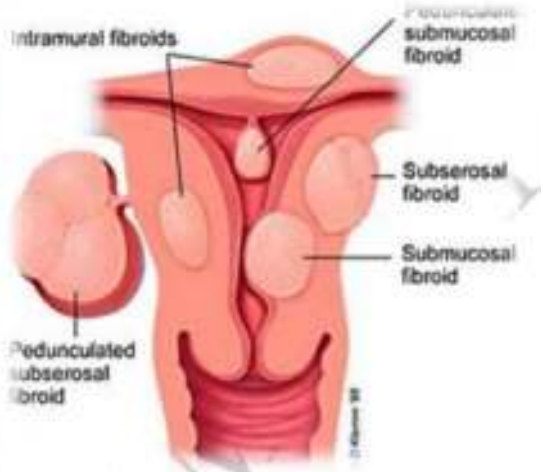

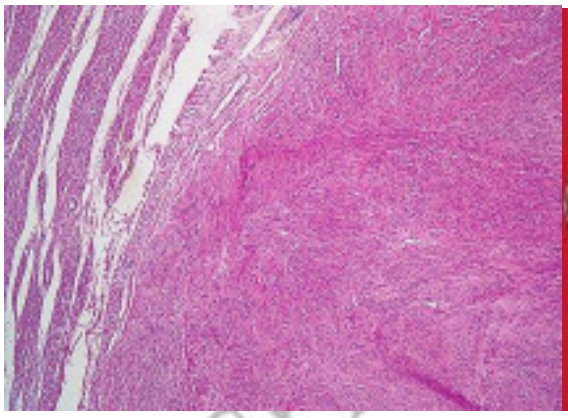

مظهر نسيجي لورم ليفي .تسير
الحزم العضلية مغزلية الشكل
في اتجاهات متعددة لتأخذ نموذج حلزوني

مظهر عياني لورم ليفي

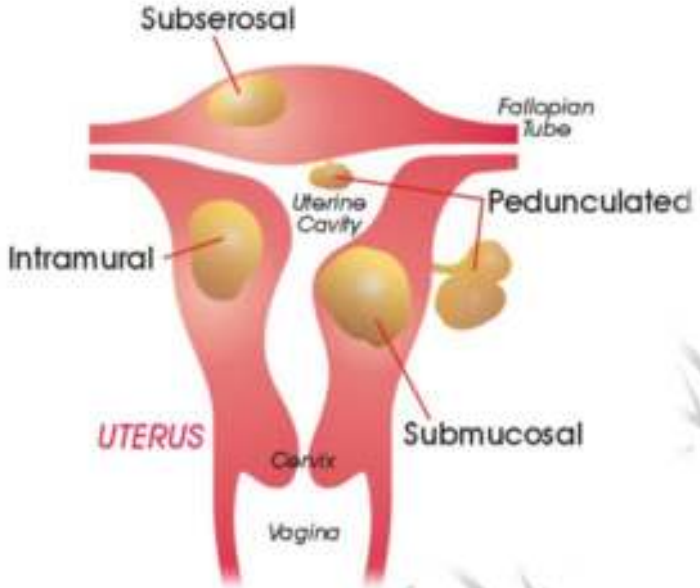

يشاهد ورم عضلي أملس رحمي كبير جداً، والذي خضع لتبدل تنكسي لونه أحمر (لذلك يدعى التنكس الأحمر). مثل هذا المظهر ممكن أن يجعلك تعتقد أنه قد يكون خبيث. تذكر أن الأورام الخبيثة عموماً لا تنشأ من الأورام الحميدة.

تنشأ الأورام العضلية الملساء دائما ضمن العضلة الرحمية (داخلي ، داخل الجدار ، خلالي) ، لكن البعض يهاجر نحو السطح المصلي (تحت المصلية(subserosal أو نحو بطانة الرحم (تحت المخاطية sub mucosal) ، كما هو موضح في الشكل رقم 19- 3 . قد تهاجر أورام فردية أبعد عندما تشكل سويقاتpedicles طويلة . قد تتبارز الأورام العضلية الملساء تحت البطانة الرحمية من خلال قناة عنق الرّحم وتجهض من الفوهة العنقية os . يسبّب إجهاض الأورام العضلية الملساء نزف شديد وألم ماغص . قد تظهر الأورام العضلية الملساء تحت المصلية وذات السويقة الطويلة ككتلة يشعر بها منفصلة عن الرحم . نادرا ، تتصل الأورام العضلية الملساء تحت المصلية بالتروية الدمّوية للثرب أو مساريقا الأمعاء وتفقد ارتباطها مع الرحم وتصبح أورام عضلية ملساء طفيلية . قد تظهر الأورام العضلية الملساء أيضا في عنق الرحم ، بين وريقتي الرباط العريض (داخل الأربطة intraligamentous) ، وفي مختلف الأربطة الداعمة (المدور أو الرباط الرحمي العجزي uterosacral) للرحم . يمكن أن تغزو الأورام العضلية الملساء وتملأ الوريد الأجوف وتصل إلى مستوى الأذينة (الأورام العضلية الملساء داخل الاوردة) .

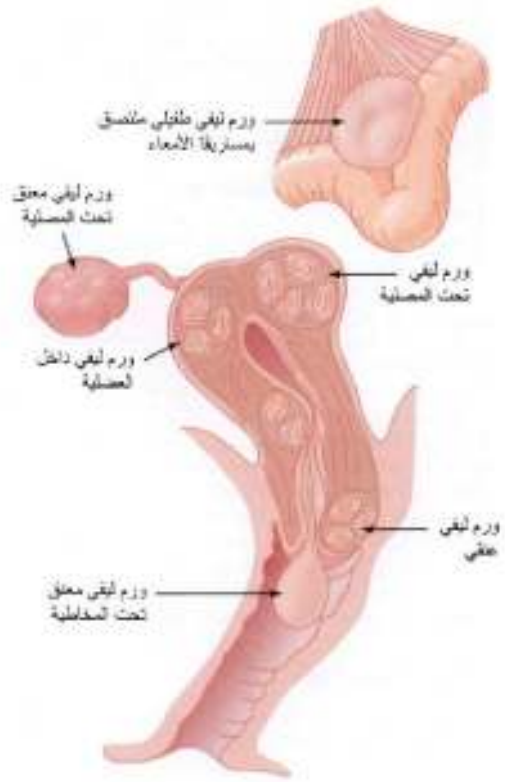

الشكل رقم 19- 3 -أورام عضلية ملساء رحمية
بمواضع تشريحية مختلفة.

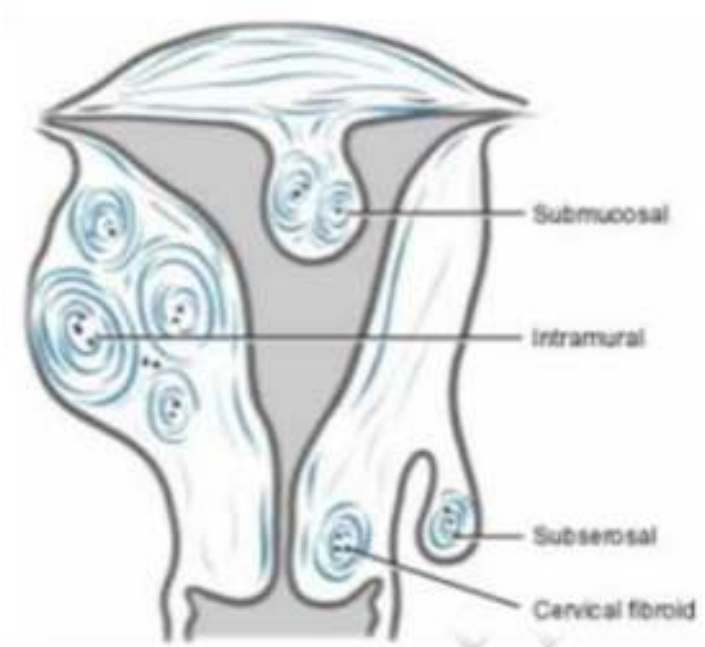

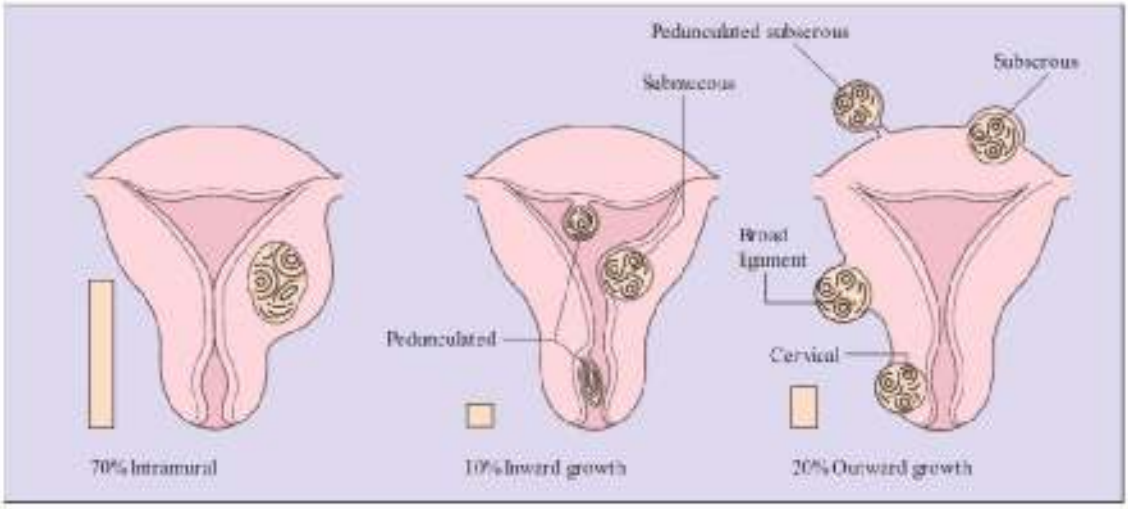

تطور الأورام الليفية

D. أعراض الأورام العضلية الملساء Symptoms of Leiomyomas

معظم الأورام العضلية الملساء في الرحم لا عرضية . أحيانا ، قد تشتكي المريضة من الشعور بكتلة أسفل البطن إذا تبارز الورم الليفي فوق الحوض . قد تشتكي النساء العرضيات من حس ضغط في الحوض ، إحتقان ، نفخة ، حس ثقل أسفل البطن أو ألم أسفل الظهر . إذا ضغط الورم الليفي على المثانة ، فقد يسبب تعدد بيلات ، اما احتباس البول واستسقاء الكلية hydronephrosis فنادران وينتجان من الحقيقة بأنّ المثانة و الأورام العضلية الملساء الكبيرة يتنافسان على جوف الحوض .

.E

صورة لأورام ليفية

قد يترافق الورم الليفي الخلالي وتحت المخاطي بنزف طمثي غزير أو مديد . النزف بين الطموث ليس وصفيا لهذه الأورام لكن قد يحدث أحيانا عند تقرح الورم الليفي تحت المخاطي من خلال بطانة الرّحم . قد يؤدّي النزف الغزير إلى فقر دم ، ضعف ، زلة تنفسية ، و حتى قصور قلب احتقاني .

الأورام الليفية ليست مؤلمة عموما ، لكن قد تترافق الاستحالة الحمراء (الاحتشاء الحادّ) ضمن الورم الليفي بألم شديد ، الذي يحدث على الأغلب أثناء الحمل . بالإضافة ، قد تحدث آلام ضاغطة في أسفل البطن والحوض إذا أصبح الرحم الليفي محشورا ضمن الحوض . عسرة الجماع شائعة أيضا في الانحشار . تزداد نسبة عسرة الطمث الثانوية في النساء المصابات بأورام ليفية رحمية ، وسببها عموما هجمات النزف الرحمي المتواترة . بالرغم من أن العديد من النساء بأورام ليفية رحمية يحملن ويكملن الحمل حتى تمامه ، فإن الاورام تحت المخاطية قد تترافق بزيادة نسبة العقم بسبب اعاقة التعشيش placentation .

DR.HISHAM ALHAMAMI

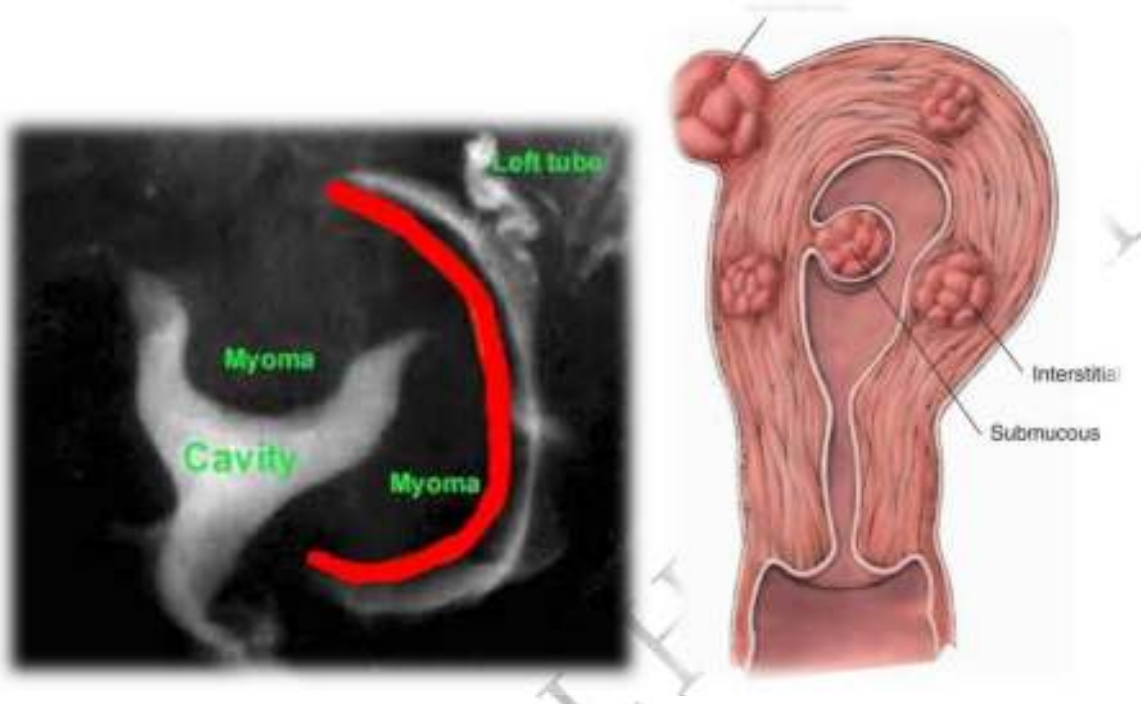

صورة لأورام ليفية

F. علامات الأورام العضلية الملساء Signs of Leiomyomas

يمكن جس الأورام الليفية الضخمة عن طريق البطن . أما تلك الأورام الأصغر من 12 - 14 أسبوع حملي فتكون محصورة في الحوض عادة . يجب إفراغ المثانة قبل الفحص لتجنب الالتباس مع احتباس البول . بالرغم من أن الأورام الليفية تحت المخاطية قد لا تجس ، فقد نشعر بالمس المشرك بالجس ، برحم كبير الحجم قاسي القوام غير منتظم يحوي على درنات مدوّرة ملساء أو مفصصةbosselated إذا كانت الأورام تحت مصلية أو خلاليه . إنّ الأورام الليفية ليست ممضه عادة . قد يتفاوت قوامها من صلب جدا ، كما في حالة الأورام العضلية الملساء المتكلسة بعد الضهي ، إلى طري أو حتى كيسي ، كما في حالة الاستحالة الكيسية للورم . عموما ، تتوضع الأورام الليفية على الخط المتوسط ، لكن أحيانا قد يقع جزء كبير من الورم في طرف الحوض الجانبي وقد يصعب تميزه عن كتلة في الملحقات . إذا تحركت الكتلة مع العنق ، فهذا يوحي بأنها ورم عضلي أملس . في أغلب الأحيان يمنع وجود ورم عضلي أملس التقييم الصحيح للملحقات ، لكن التصوير بفائق الصوت (الشكل رقم 19 - 4) يمكن أن يساعد على تمييز كتل الملحقات عن الأورام العضلية الملساء ذات التوضع الجانبي.

DR.HISHAM ALF

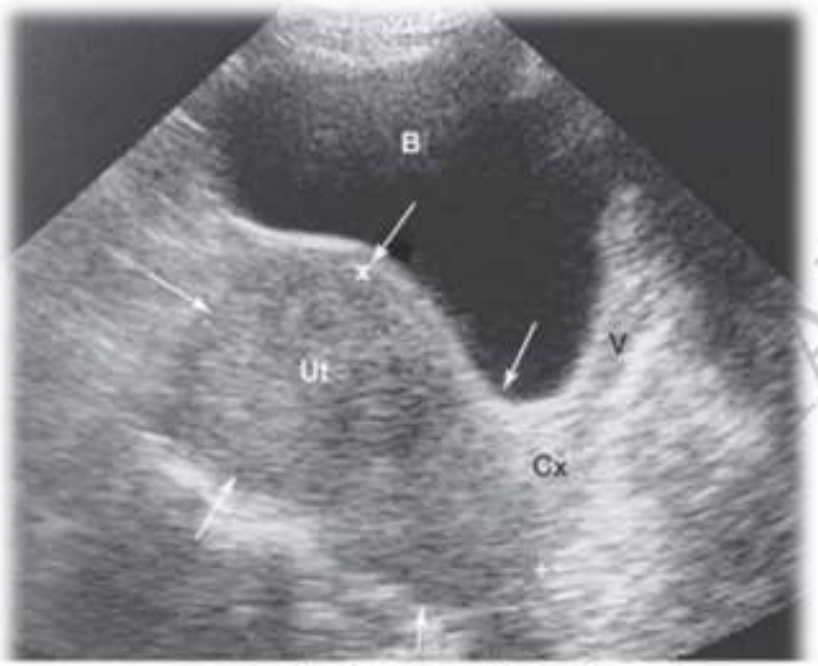

(الشكل رقم 19 - 4) صورة أمواج فوق صوتية لرحم (UT) ، متضخم ومشوه بشكل غير منتظم بأورام ليفية متعددة (الأسهم). مثل هذه الدراسات مفيدة في استبعاد ضخامة مبيضية . B، مثانة ؛ Cx، عنق رحم ؛ V، مهبل.

DR.HISHAM HAMAMI

G. التشخيص التفريقي للأورام العضلية الملساء Differential Diagnosis for Leiomyomas

إنّ التشخيص التفريقي للأورام العضلية الملساء واسع ويشمل أمراض الرحم الأخرى ، مثل الورم العفلي الرحمي ، والأمراض الأخرى ، مثل الالتهاب، الذي يمكن أن يسبّب كتل حوضية . التشخيص التفريقي الأكثر شيوعا هو الورم المبيضي ، الكتلة البوقية المبيضية الالتهابية ، الكلية الحوضية ، كتلة أمعاء التهابية أو رتجيه ، أو سرطان القولون . قد يظهر فائق الصوت الأورام الليفية ويميّز المبيضين الطبيعيين بعيدين عن الأورام العضلية الملساء . يسبب الادينوميوز عادة ضخامة رحمية متجانسة (مراجعة الفصل 25 ، الشكل 25 – 5) لكن أحيانا قد يشخّص كورم ليفي . يظهر الشكل رقم 19-5 المظهر العياني لرحم كبير غشير منتظم مصاب بأورام ليفية متعدّدة.

الشكل رقم 19-5 : مظهر عياني لرحم متضخم غير منتظم مع أورام عضلية ملساء متعددة.

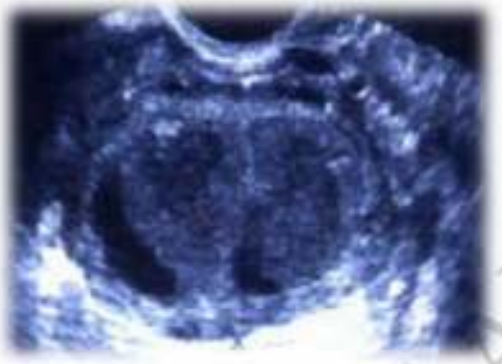

خراج بوقي مبيضي غير طبيعي.

DR.HISHAM ALHAMMAMI

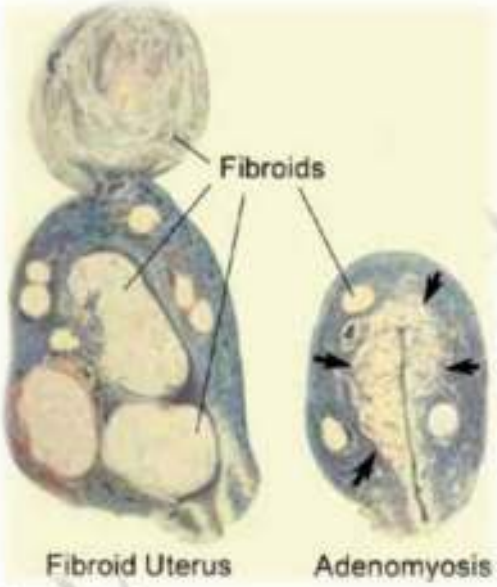

العضال الغدي

H. تدبير الأورام العضلية الملساء الرحمية Management of Leiomyomas

عموما ، إذا أكتشف ورم ليفي صغير لا عرضي ، فإن المعالجة ليست ضرورية . إن الخط العلاجي الأول يستهدف الأعراض ، إلا إذا كان الورم الليفي كبير جدا (> 12 أسبوع حملي) أو أنه متهم كسبب للعقم عند امرأة ترغب بالحمل .

A. الدوائية: *Medical Management*

يمكن تدبير الطمث الغزير أو المديد الناجم عن الأورام الليفية بالأدوية الهورمونية في العديد من الحالات . الخيار العلاجّي الأول عادة هو أدوية البروجستينProgestin فقط (medroxyprogesterone acetate) عن طريق الفم أو الحقن ، والحبوب المانعة للحمل الفموية الحاوية على البروجستين فقط ، أو اللوالب التي تطلق الـlevonorgestrel)) ، أو طرق منع الحمل الهورمونية المركبة (حبوب منع الحمل الفموية ، الحلقات المهبلية ، أو اللصاقات) . إنّ الهدف هو إنقاص النزف الطمثي الشهري بالطرق الهورمونية الدورية أو إيقاف الطمث بالاستخدام المديد أو المستمر لهذه الطرق . تنقص عسرة الطمث بدرجة كبيرة أيضا بهذه الإجراءات .

تثبط مشابهات الـ GnRH agonists تركيب الستير وئيدات المبيضية ، والتي توقف تكاثر بطانة الرّحم وتنقص حجم العضلة الرحمية وأحيانا حجم الأورام العضلية الملساء . من جهة اخرى ، بسبب الأعراض الوعائية الحركيةvasomotor الشديدة والتأثير الضار لمشابهاتGnRH على الكثافة المعدنية العظمية ، فإنه يمكن إعطاء أشواط قصيرة فقط من هذه المماثلات . يقتصر استخدامها عادة على النساء المحضرات للمعالجة الجراحية، مثل استئصال بطانة الرّحم ، استئصال ورم عضلي ، أو استئصال الرحم . وقد تبين أن العلاج المتقطّع بمشابهات الـ GnRH يقلل الآثار الجانبية بينما يحقق أهداف العلاج على المدى الاطول . قد تقلل مشاركةGnRH agonists مع العلاجات الهرمونية ، مثل جرعة منخفضة من البروجسترون أو مشاركة من الاستروجين والبروجستين ، من التأثيرات الجانبية لنقص الاستروجين (مثل ترقق العظام) ، لكن البيانات على المدى الطويل ليست متوفرة . GnRH agonists غالي جدا ، حتى في العلاج القصير.

أظهرت التجارب السريرية باستخدام selective antiprogesterone receptor antagonist, mifepristone, (RU 486) لانقاص حجم الأورام العضلية الملساء في الرحم حدوث انخفاض 50 % بالحجم خلال فترة 3 شهور . وقد استخدم بجرعات 5 ، 25 ، أو 50 mg / يوم لمدة تصل حتى 6 شهور لانقاص حجم الأورام العضلية الملساء في الرحم دون إحداث تبدلات في الكثافة العظمية الملاحظة مع GnRH agonists وبدون تأثيرات الهرمونات القشرية السكرية غير المرغوبة . على أية حال ، هذا الدواء غير متوفر بشكل روتيني لهذه المعالجة .

B. خيارات التدبير *Surgical Management Options*

بالنسبة للنساء اللواتي يرغبن في الحفاظ على الخصوبة ، فإن استئصال الورم العضلي الأملس قد يكون خيارا إذا كان عدد وحجم الأورام الليفية محدودا . تعتمد الطريقة الجراحية على توضع الورم العضلي . يمكن بإستخدام التصوير بالرّنين المغناطيسي (MRI) تحديد موقع الورم العضلي وتقديرحجمه. قد تستأصل الأورام العضلية تحت المخاطية بتنظير باطن الرحم hysteroscopically . يمكن استئصال الأورام العضلية المعنقة pedunculated وتحت المصلية subserosal، وبعض الخلالية intramural بتنظير البطن Laparoscopy . يترك فتح البطن عموما للأورام الأكبر . إذا فتح جوف الرّحم أثناء استئصال ورم عضلي ، يجب أن تكون الولادة اللاحقة بالقيصرية . قد لا يكون استئصال الورم العضلي ناجحا في تجنب استئصال الرحم . عند استئصال الورم العضلي ، إذا كانت كمية النسيج الرحمي بعد إستئصال الورم الليفي غير كافية ، فإن استئصال الرحم قد يكون ضروريا . قد تتشكّل أورام ليفية جديدة في المستقبل ، وحوالي 25 % من النساء المعالجات باستئصال الورم العضلي يتطلبن عملية لاحقة.

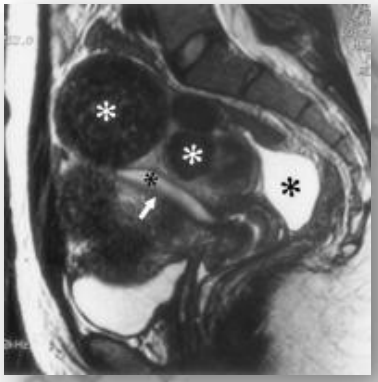

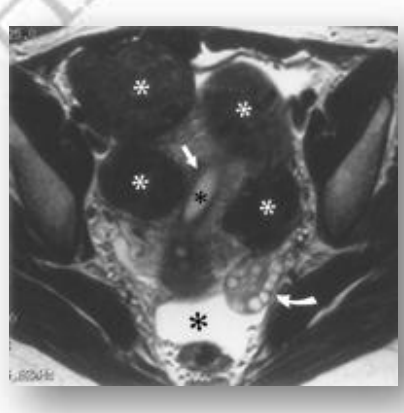

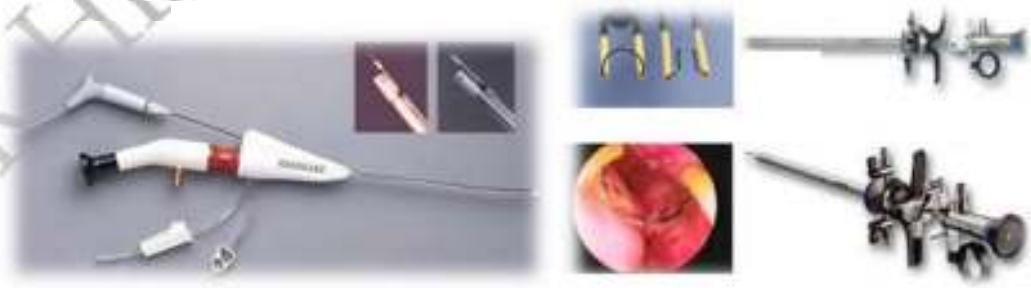

منظار القطع Resectoscope

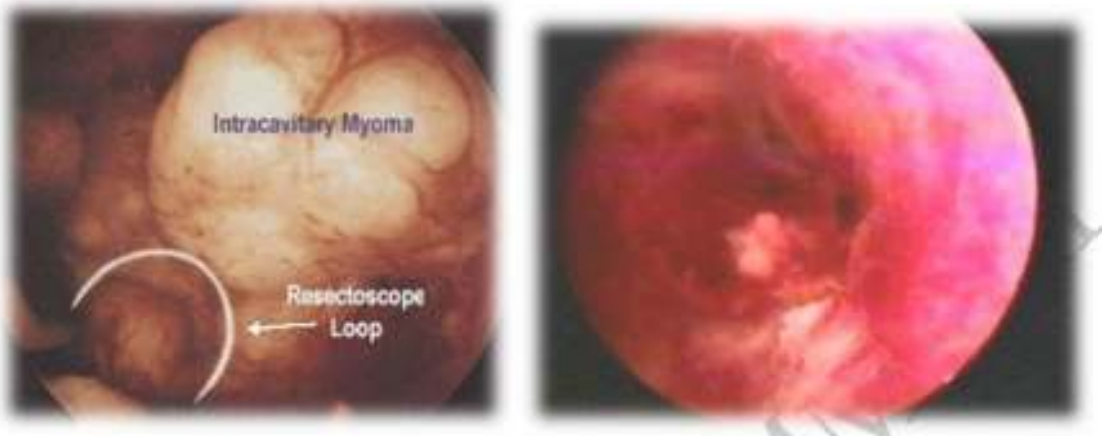

استئصال ورم ليفي رحمي تحت مخاطي من خلال تنظير الرحم

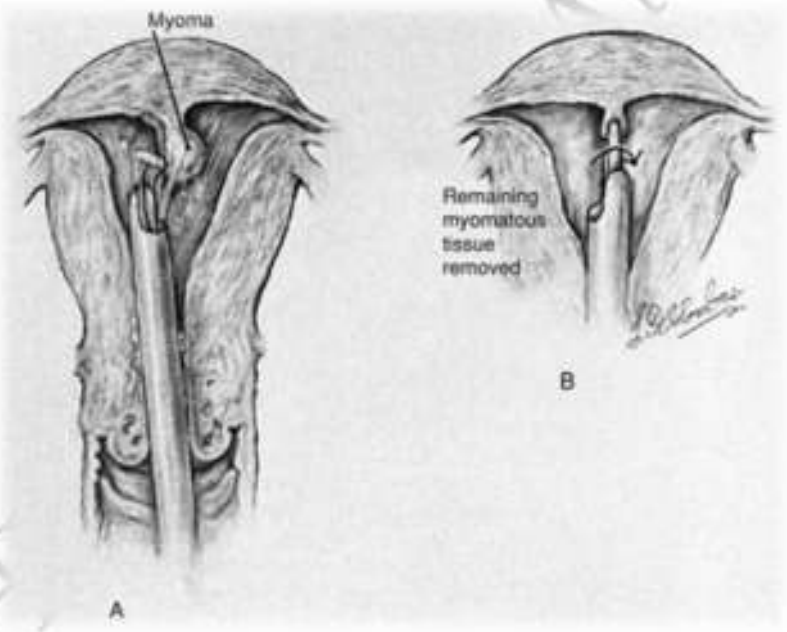

استئصال ورم ليفي رحمي تحت مخاطي من خلال تنظير الرحم

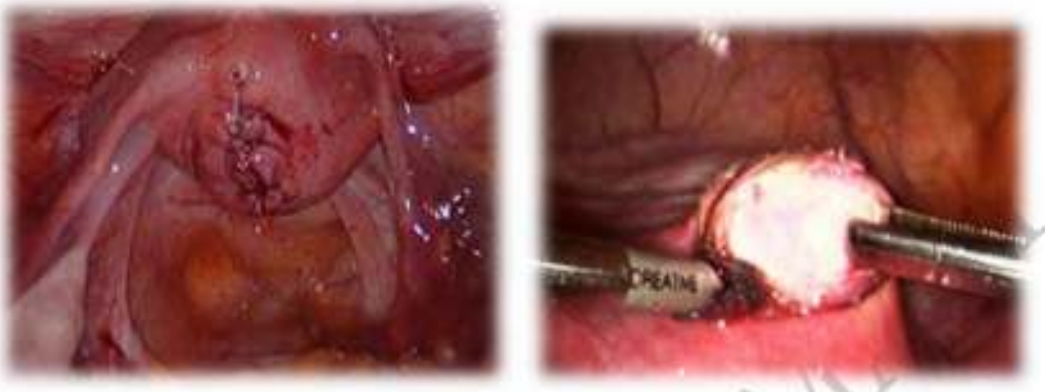

استئصال ورم ليفي رحمي من خلال تنظير الـ

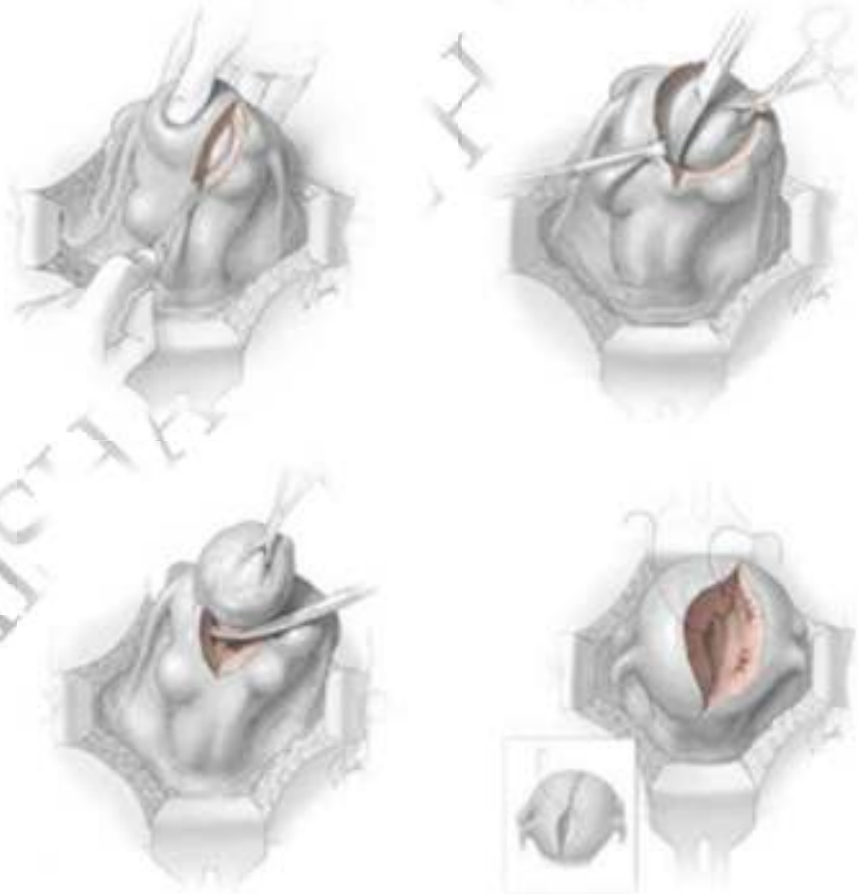

استئصال ورم ليفي رحمي من خلال

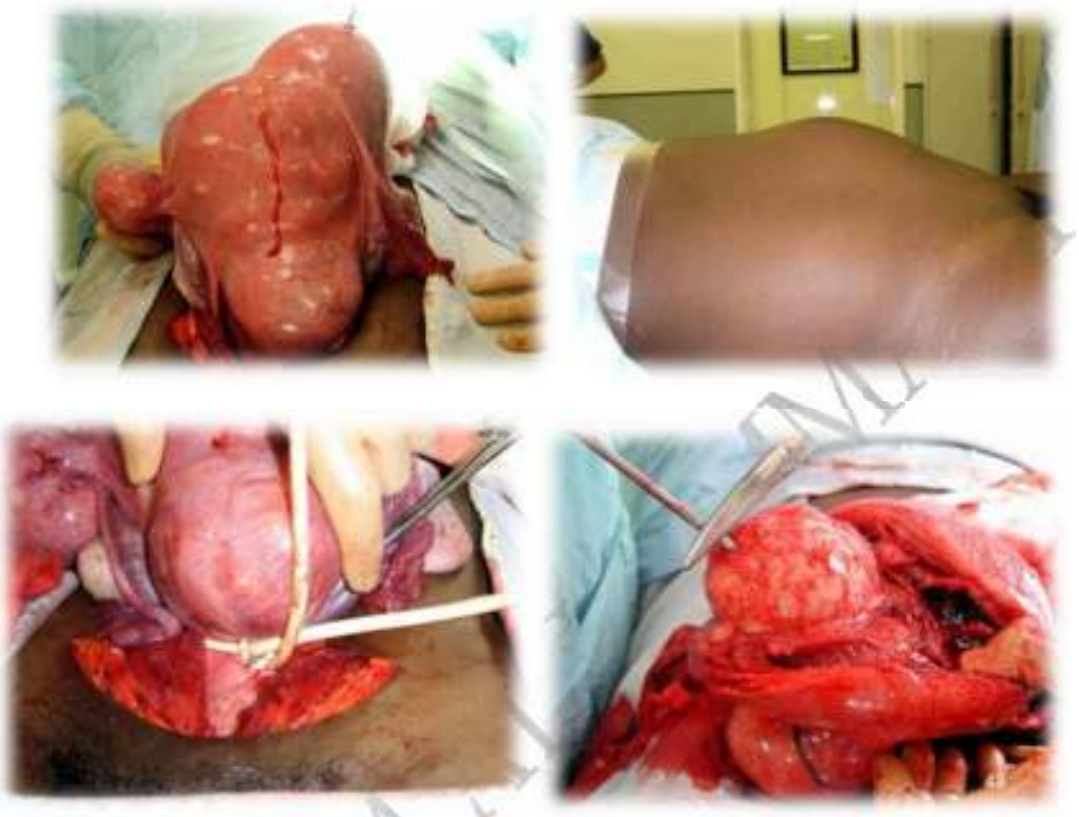

استئصال ورم ليفي رحمي من خلال فتح البطن الجراحي Abdominal Myomectomy

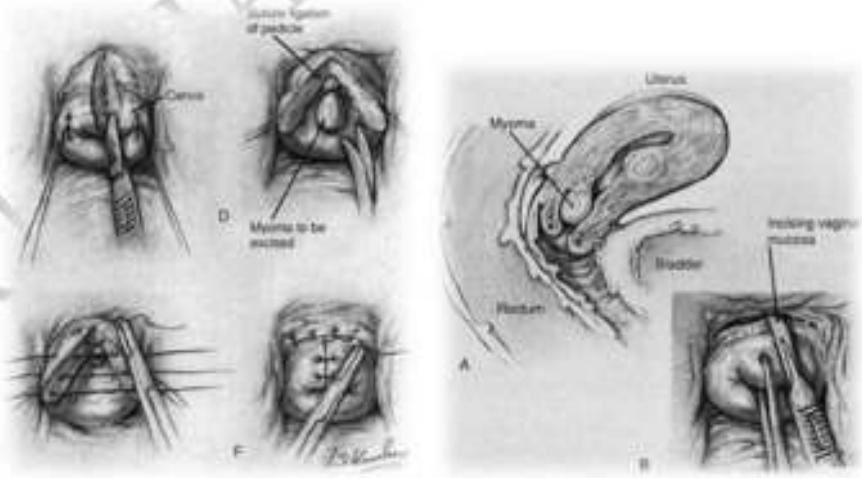

استئصال ورم ليفي عن طريق المهبل Vaginal Myomectomy

النساء اللواتي يرغبن بالحفاظ على الرحم لكن لا يردن الحمل مستقبلا فإن التدبير الجراحي للنزف الغزير ممكن باستخدام الطرق التي تستأصل بطانة الرحم . باجتثاث بطانة الرحم Endometrial ablation ، أكثر من 70 % من النساء يحدث عندهن انخفاض ملحوظ ومقنع في النزف الطمثي بعد معالجة واحدة ، بينما تحتاج أخريات لتكرار الاستئصال أو يخضعن لاستئصال رحم . النساء اللواتي يرغبن بالحفاظ على الرحم واحتمال الحمل مستقبلا ، فإن صم الشريان الرحمي Uterine Artery Embolization (UAE) قد يكون خيارا عندما توجد اورام بحجم صغير إلى معتدل . UAE هو إجراء يتم تحت التخدير الواعي تدخل فيه كرات صغيرة microspheres أو حلزونات صغيرة small coils إلى الشريان الرحمي بالطريق الفخذي عبر الجلد. تسد هذه الحلزونات والكرات الشريان الذي يغذّي الورم الليفي ، مما يؤدّي إلى تنخر الورم الليفي . يصغر حجم الأورام الليفية بنسبة 40 - 60 % ، ويخف النزف . بعد إجراء UAE ، يبقى الحمل محتملا لكنه يكون عالي الخطورة .

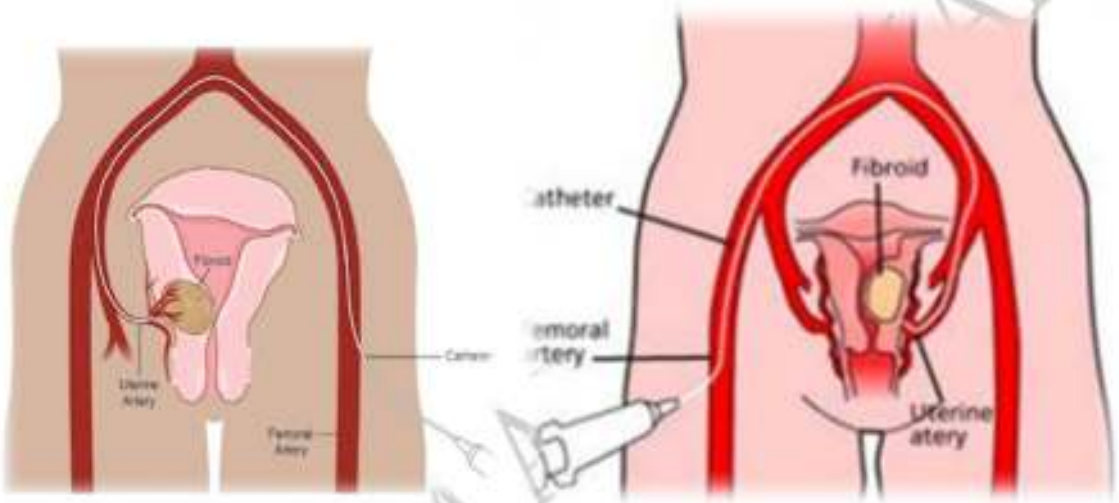

رسم تخطيطي يظهر موضع القثطرة الانتقائية بشكل ممتاز في الشريان الرحمي عبر مدخل من الشريان الفخذي.

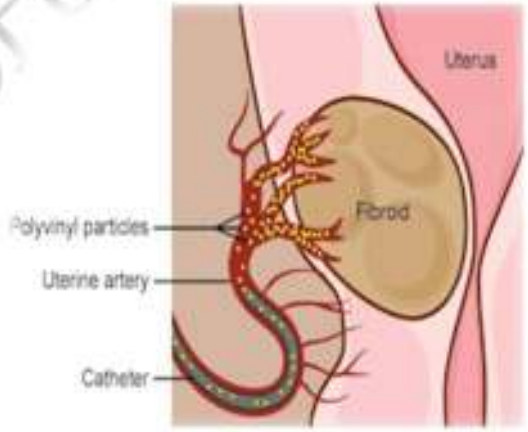

رسم تخطيطي يظهر جزيئات صمية تطلق من القثطرة إلى فروع الشريان الرحمي التي تغذي الورم الليفي.

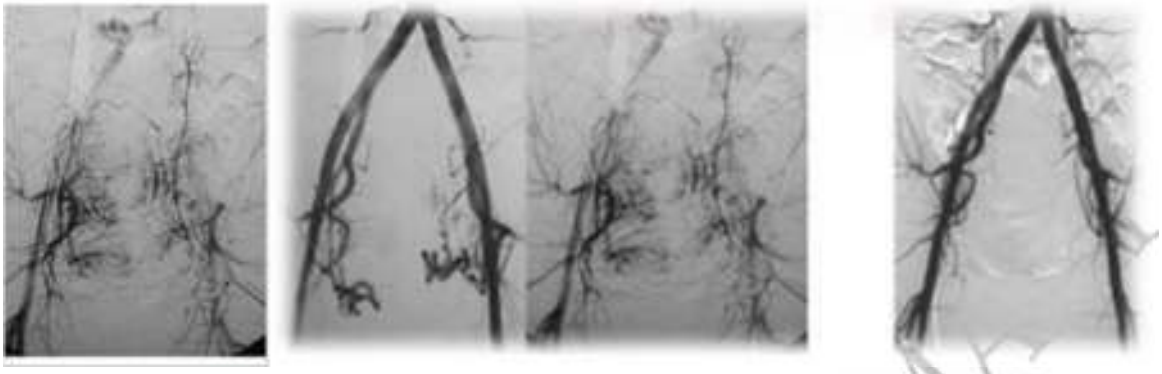

صور شعاعية توضح صم الشريان الرحمي Uterine Artery Embolization (UAE)

يعتبر استئصال الرحم هو المعالجة النوعية . يجرى حوالي 200,000 استئصال رحم سنويا في الولايات المتّحدة لمعالجة الأورام الليفية . إذا كان الرحم كبيرا أو ضخما ، فإن فتح البطن هو الطريق المفضّل عموما . استئصال الرحم عن طريق المهبل واستئصال الرحم عن طريق تنظير البطن هما خياران ممتازان للنساء مع أرحام ليفية أصغر . إذا كانت المرأة ترغب باستئصال رحم ناقص فوق مستوى عنق الرحم ، فإن الطريق المهبلي ليس ممكنا . يشجّع عادة على الحفاظ على المبيضين مالم تكن المرأة بعمر أكبر من 60 سنة أو عندها عوامل خطورة لسرطان المبيض . يلخّص الجدول 19-1 الخيارات غير الدوائية الأكثر شيوعا للمرضى مع أورام ليفية .

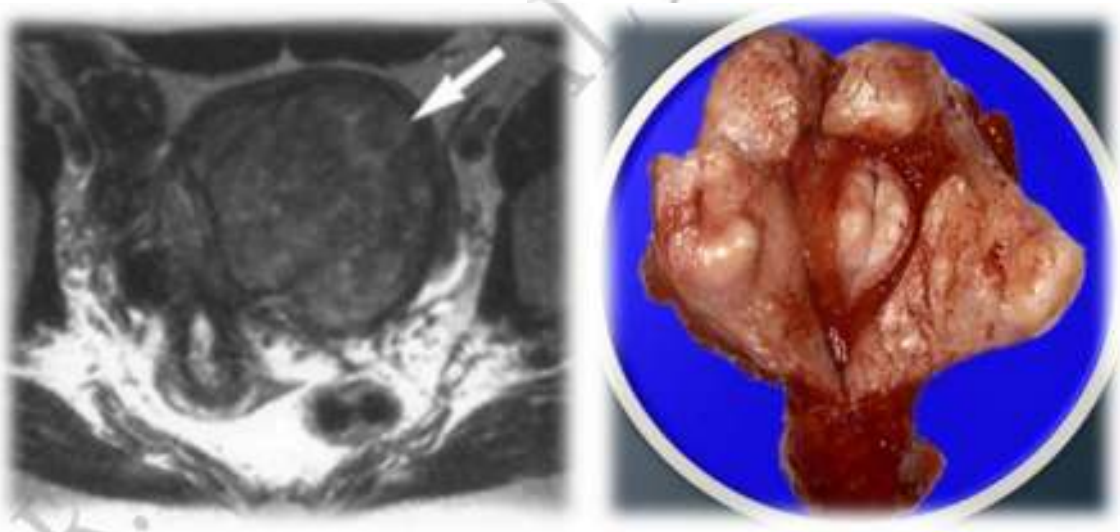

خيارات علاجية حديثة:

- ✓ الحل العضلي بالتبريد.
- ✓ الأمواج فوق الصوتية المركزة الموجهة بالرنين المغناطيسي.
- ✓ الاجتثاث بالترددات اللاسلكية عبر تنظير البطن.

كل واحدة من هذه التقنيات الجديدة تفتقر لبيانات المتابعة طويلة الأمد.

1-19التداخلات الجراحية لمريضات الورم العضلي الأملس الرحمي غير القابل للعلاج الدوائي*

التظاهرات السريرية Clinical Presentation	الخيارات العلاجية غير الدوائية Nonmedical Options	ملاحظات Comments
الرغبة بالإنجاب	استئصال الورم الليفي أو صم الشريان الرحمي (UAE)^	يستعمل عادة للأورام الليفية محدودة العدد
الرغبة بالمحافظة على الرحم أو وجود خطورة جراحية عالية	اجتثاث بطانة الرحم أو UAE	UAE يستخدم فقط للأورام الليفية محدودة العدد
لا توجد رغبة بالإنجاب أو بالمحافظة على الرحم	اجتثاث بطانة الرحم أو استئصال الرحم	استئصال الرحم هو العلاج النهائي الحاسمdefinitive
نمو سريع للرحم (تضاعف حجمه خلال 6 أشهر)	فتح بطن استقصائي ، استئصال رحم عن طريق البطن	تحتاج لجراحة أوسع إذا اكتشف وجود خباثة

*بشكل عام ، فشل العلاج الدوائي أو رحم كبير الحجم (حجم >12-14 أسبوعاً حملياً).
^الحمول بعد UAE تحمل خطورة عالية.

B. (بوليبات) ENDOMETRIAL POLYPS

تنشأ بوليبات بطانة الرّحم من البطانة الرحمية لتشكل تنبتات شاذّة من نسيج هشّ في جوف الرحم . يمكن لهذه السلائل أن تسبب نزف طمثي ونزف عفوي في سن النشاط التناسلي ونزف بعد الضهي . قد تظهر بوليبات بطانة الرّحم بفائق الصوت كبؤرة متسمكة في خط بطانة الرّحم . ويمكن تمييزها بوضوح أكثر بفائق الصوت مع حقن السالين أو رؤيتها مباشرة بتنظير باطن الرحم (انظر الفصل 34 ، الشكل 34-1) . قد لا تكتشف بوليبات بطانة الرحم بالشفط أو بالتوسيع والتجريف لبطانة الرّحم (D & C) اما لصعوبة خروجها من خلال فوهة قنية أخذ العينات لأنها كبيرة جدا أو أنها مرنة جدا فتبتعد عن مسار المجرفة الحادّة . التقييم النسيجي لبوليبات بطانة الرحم ضروري لأنه بالرغم من أن أكثرها حميد ، فإن فرط تصنع بطانة الرحم ، سرطان بطانة الرّحم ، و الساركومة السَرَطانِيَّة carcinosarcomas قد توجد أيضا كسلائل .

بوليبات بطانة الرحم Endometrial Polyps

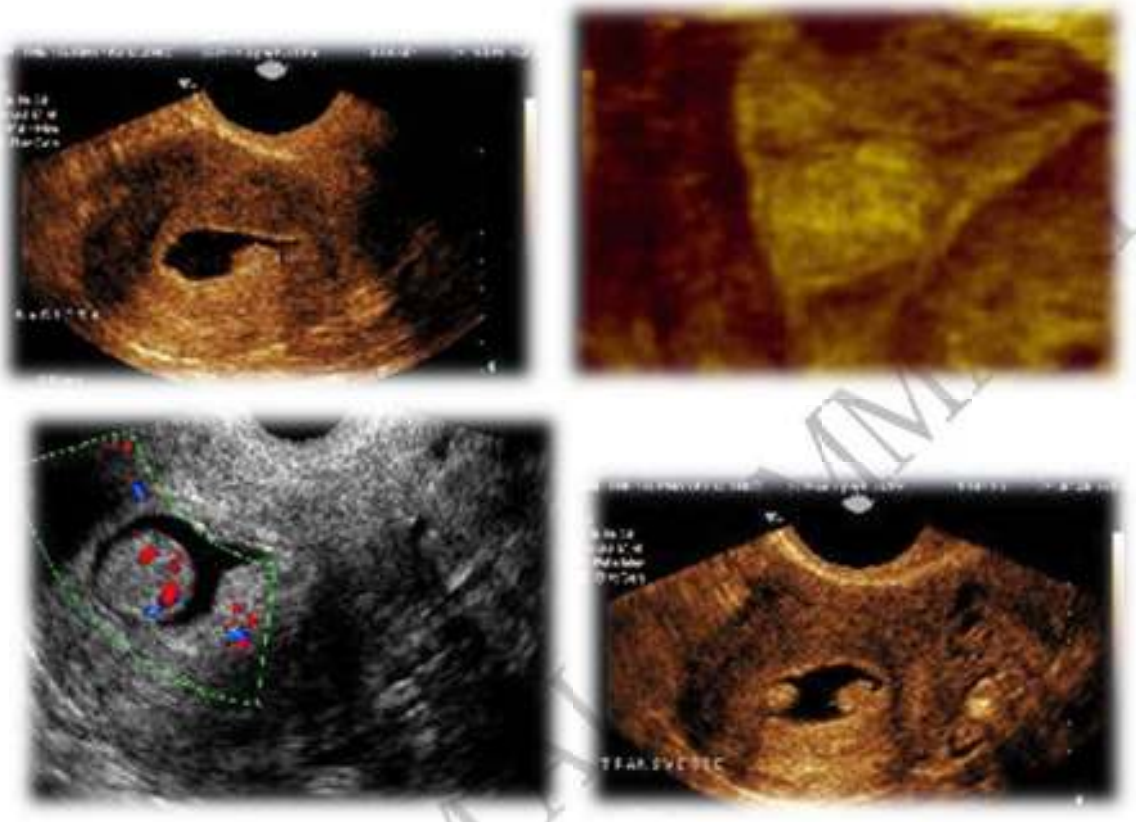

بوليبات بطانة الرحم Endometrial Polyps

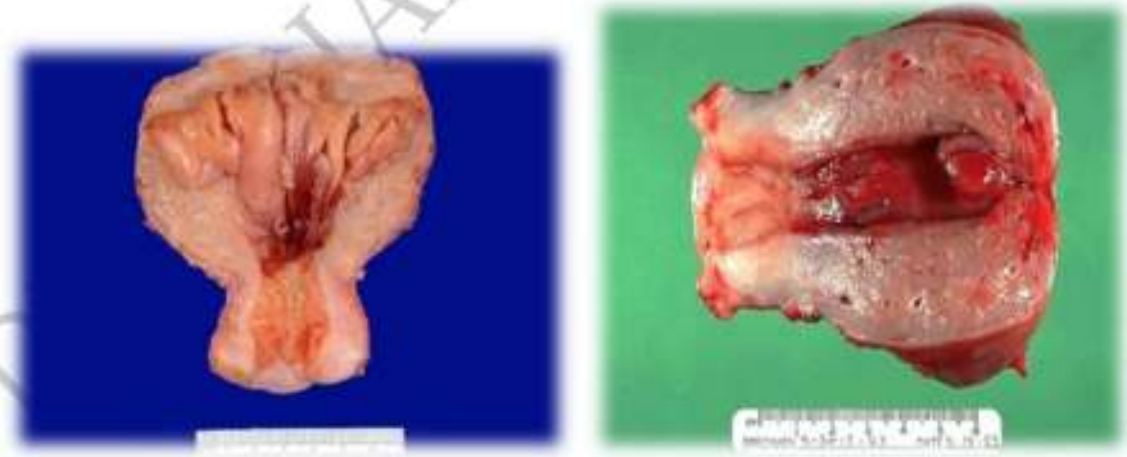

بوليب بطانة الرحم Endometrial polyp

فرط تصنع بطانة الرحم Endometrial Hyperplasia

C. الطبيعي Normal Cervix

عند الولادة ، تغطّي ظاهرالعنق ظهارة رصفيه ذات لون وردي باهت . تغطّى خلايا اسطوانية أطول باطن العنق . يدعى الوصل بين الظهارتين الوصل الرصفي الاسطواني الأصلي (الشكل رقم 19 - 6) . تأخذ الظهارة الاسطوانية لون احمر أكثر بسبب توضع أوعيتها الدموية التحتية الأقرب من السطح .

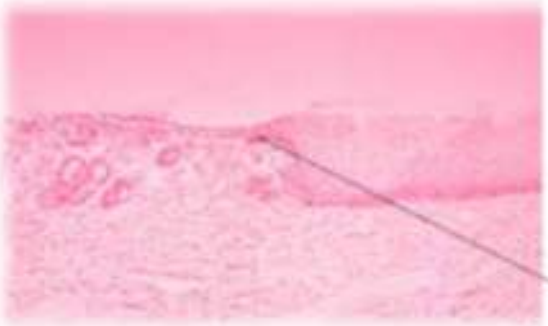

الشكل رقم 19 - 6 :الوصل الرصفي الأسطواني . في عنق الرحم النموذجي تكون الظهارة الشائكة الأصلية متاخمة للظهارة الأسطوانية. وبذلك الوصل الشائك الأسطواني المتشكل قد يتوضع عند فوهة ظاهر العنق. ولكن عند معظم النساء في سن النشاط التناسلي يتوضع الوصل الشائك الأسطواني الأصلي على الجزء المهبلي من عنق الرحم.

مع زيادة حموضة المهبل عند البلوغ ، يخضع ظاهر العنق لحؤول رصفي Metaplasia Squamous متسارع بشكل شعاعي ، من الوصل الرصفي الاسطواني نحو الداخل ، والذي يشكل منطقة التحول (المنطقة الانتقالية) Transformation Zone . يتشكل وصل رصفي اسطواني جديد new SCJ والذي يتحرك بشكل تدريجي نحو قناة عنق الرحم (انظر الفصل 38، الشكل 38- 1) . يوجد عند النساء الأصغر سنا في أغلب الأحيان حلقة نسيجية حمراء تحيط بالفوهة الظاهرة os ، والتي تدعى أحيانا انقلاب عنقي cervical ectropion، لكن في الواقع ، هي منطقة من الظهارة الأسطوانية التي لم تخضع بعد للحؤول الرصفي .

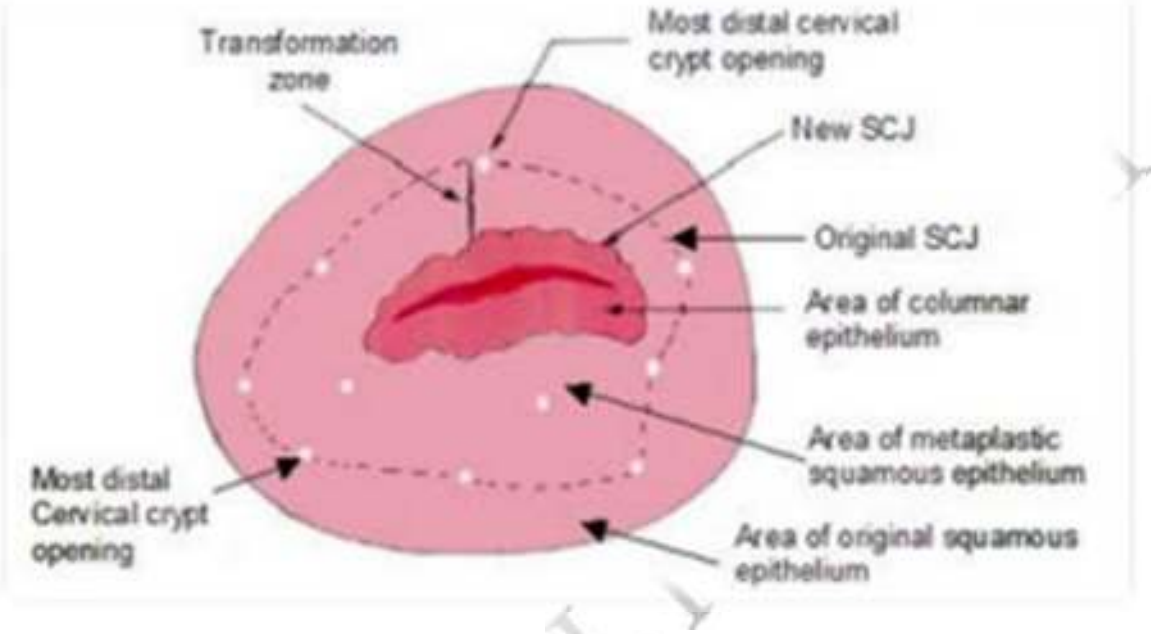

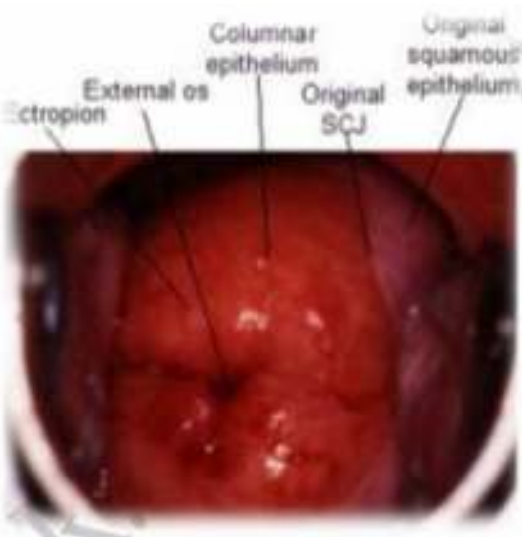

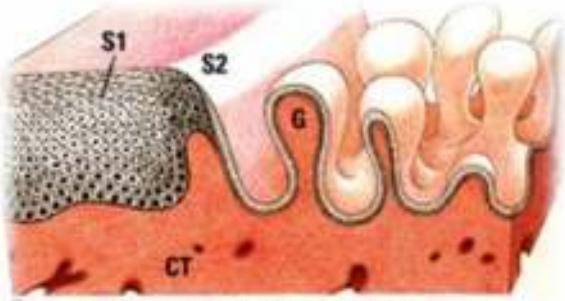

S1 Mature Squamous Epithelium
S2 Area of Squamous Metaplasia
G Glands

تحت تأثير الـ estrogen (حبوب منع الحمل ، الحمل) ، قد تنقلب الظهارة الاسطوانية عند النساء الأكثر نضجاً وتأخذ مظهر مماثل للانقلاب (الشتر) . تنتج الخلايا الاسطوانية المخاط وهي أكثر عرضة للرض والانتان بالكلاميديا . لذا النساء مع إنقلاب عنقي قد يلاحظن ضائعات مهبلية أكثر ، وأحيانا ، تمشيح بعد الجماع . عند نفي الاسباب المرضية الأخرى ، لا يتطلب هذا للنسيج الهشّ أي معالجة.

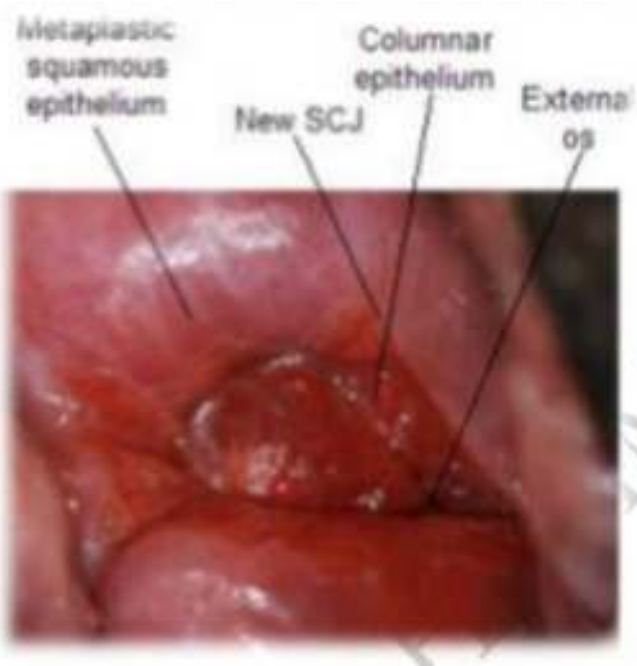

D. بوليبات عنق الرحم Cervical Polyps

سلائل (**بوليبات**) ظاهر وباطن عنق الرحم هي اكثر اورام عنق الرحم السليمة شيوعا . البوليب هو تكاثر موضعي للخلايا (عادة اسطوانية) يقع في باطن عنق الرحم . تأخذ بوليبات باطن عنق الرحم لون أحمر شديد وتنشأ من قناة باطن عنق الرحم على ساق طويلة ، مذنبة . بوليبات ظاهر عنق الرحم أقل شيوعا ، شاحبة عموما ، وتنشأ من ظاهر العنق لتشكل نتوء ذو قاعدة عريضة . بوليبات عنق الرحم قد تكون وحيدة أو متعددة ويتفاوت قطرها من بضعة مليمترات إلى عدّة سنتيمترات . إذا كانت عريضة ، فهي تسبّب على الأغلب نزف بعد الجماع أو نزف طمثي . تستأصل البوليبات ذات القاعدة الضيّقة بفتل البوليب عند قاعدته . قد تستأصل البوليبات ذات القاعدة العريضة بشكل أفضل بالكي أو بالطرق الأخرى التي يمكن أن تسيطر على النزف بعد الاستئصال . بالرغم من أن نسبة الخبث منخفضة (1 % أو أقل) ، فإن كلا من السرطان الشائك والغدي قد يتوجدان كبوليبات . يجب إرسال كلّ العينات للفحص النسيجي .

E. Endometrial Hyperplasia

يمثل فرط تصنع بطانة الرحم نمو بطانة الرّحم المفرط وسببه عموما مستويات الـ estrogen المستمرة وغير المعاكسة بالبروجسترون . يشاهد فرط تصنع بطانة الرحم غالبا في طرفي سن النشاط التناسلي للمرأة عندما تكون الإباضة نادرة . ويحدث أيضا مرافقا للتحريض الأستروجيني غير المعاكس ، كما في الحالات التالية :

- متلازمة المبيض متعدد الكيسات
- الأورام المنتجة للأستروجين مثل أورام الخلية الحبيبية الصندوقية
- البدانة بسبب التحويل المحيطي للاندروجين إلى الأستروجين في الخلايا الدهنية
- الإستخدام المديد للـestrogens الخارجية بدون progestins
- إستخدام الـ tamoxifen

يوجد طيف من الانواع النسيجية . هناك نموذجان رئيسيان (فرط تصنع بسيط وفرط تصنع مركب) ونموذجان فرعيان (مع و بدون شذوذ atypia) . إحتمال التحول الخبيث الأكبر هو في فرط التصنع المركب ، حيث يتطور حوالي 20 - 30 % من

DR.HISHAM AL HAMAMI

الحالات إلى سرطان بطانة الرّحم ، إذا لم تعالج . الشكل رقم 19- 8 يعرض صور بالمجهر الضوئي لبطانة الرحم المتكاثرة الطبيعية ، وفرط تصنع بسيط (بدون شذوذ atypia) ، و فرط تصنع مركب (مع شذوذ atypia) .

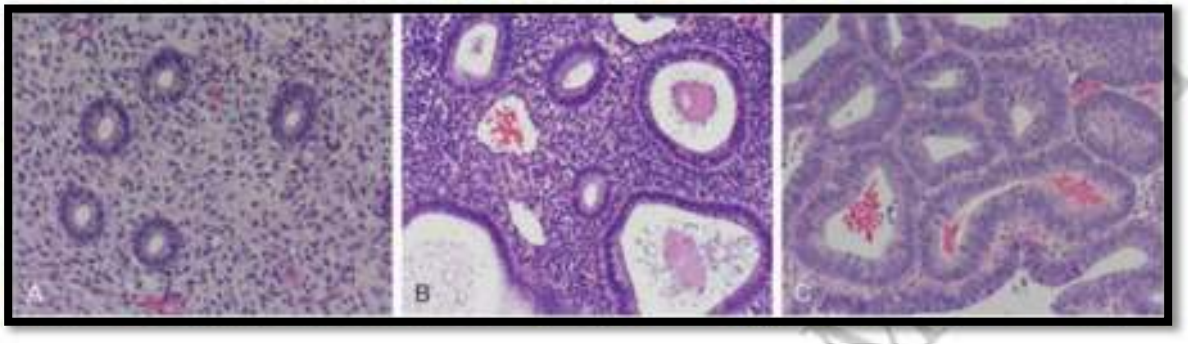

خزعات من بطانة رحم ذات تكاثر طبيعي (A)، فرط تصنع بطانة رحم بسيط بدون لا نموذجية (B)
رحم مركب مع لا نموذجية خلوية (C).

التشخيص

يجب الشك بفرط تصنع بطانة الرحم خصوصا عند امرأة تشكو من نزف بين الطموث أو عند امرأة عالية الخطورة تشكو من نزف غزير أو مديد غير مفسر . أخذ عينات من بطانة الرّحم أمر ضروري لوضع تشخيص نسيجي . الإجراءات الأخرى ، مثل الـ D & C المجزأ أو العينة الموجهة بتنظير باطن الرحم ، قد تكون ضرورية لنفي السرطان أو الأمراض الأخرى . يعتبر شريط بطانة الرّحم الرقيق (< 4 مليمتر) بالإيكو المهبلي عند النساء بعد الضهي مطمئنا .

المعالجة Treatment

يشمل علاج فرط تصنع بطانة الرحم بدون شذوذ عند النساء في سن النشاط التناسلي عموما من سلخ بطانة الرحم مفرطة التصنع المنسّق والشامل وعلاجات موجهة لمنع النكس . يجب علاج فرط التصنع البسيط بدون شذوذ مبدئيا بـ a progestin ، مثل 10 أيام شهريا لمدة 3 شهور ، ومن ثمّ يجب إعادة اخذ عينة نسيجية للتأكد من عودة البطانة الرحمية إلى الطبيعي . يجب تقييم فرط التصنع المركب بـD & C المجزأ و يجب أن يعالج مبدئيا بـprogestin يوميا لمدة 3 - 6 شهور . من الضروري التأكد من الشفاء بفحص عينة أخرى . على المدى البعيد ، يجب تقديم مصدر لـ progestin . الطريق الأفضل لعلاج فرط التصنع المركب مع شذوذ خلوي هو إستئصال الرحم بعد نفي السرطان . إستئصال بطانة الرّحم مضاد إستطباب مطلق في أيّ من هذه الحالات إلى أن تصبح بطانة الرحم طبيعية.

F. ASHERMAN'S SYNDROME

تكون بطانة الرحم غائبة و جوف الرّحمَ مملوء بالالتصاقات في مريضات متلازمةAsherman . يُمْكِن أنْ تَتراوح الاضطرابات النَزفية مِنْ نزف شاذ إلى انقطاع طمث حسب كمية التندب داخل الرحم . عموماً ، ينتج التندب على الأغلب عن تجريف في الحالات عالية الخطورة ، مثل نزف الخلاص أو الإجهاض النتن ، بالرغم من أن القَشْط الجائر تحت أية ظروف يُمْكِن أنْ يؤدّي إلى زوال بطانة الرحم و إلتصاق الأوجه المتقابلة للعضلة الرحمية . طرق إستئصال بطانة الرّحم تهدف لتخريب بطانة الرحم بشكل متعمد و تشكل مثل هذا التندب.

III. آفات جسم و عنق الرحم الوظيفية Functional Conditions of the Uterine Corpus and Cervix

A. تضيق عنق الرحم غير الولادي noncongenital cervical stenosis

ينجم تضيّق عنق الرحم غير الخلقي عادة عن الرض (تجريف باطن عنق الرحم endocervical curettage،الخزعة المخروطيةconization)، أو نقص الاستروجين hypoestrogenism (سن اليأس ، استخدام الـ DMPA المديد). تظهر المشاكل إذا لم يتمكن دمّ بطانة الرحم من المرور إلى المهبل ، في هذه الحالة يتمدد الرحم بشكل كبير (hematometra). بنفس الطريقة ، قد لا تستطيع النطاف الوصول إلى القناة التناسلية العلوية . قد يكون أخذ العينات العنقية للتقييم المجهري ناقصا أيضا في التضيّق العنقي .

تضيق عنق الرحم بعد سن الضهي

B. cervical incompetence

قصور عنق الرحم هو حالة يكون فيها العنق غير قادر على البقاء مغلقا تحت ضغط الرحم الحامل المتضخم بشكل تدريجي ويتوسّع بشكل غير مؤلم، مؤدّيا إلى ضياع الحمل، في الثلث الثاني من الحمل على الأغلب (انظر الفصل 12). قد يكون قصور عنق الرحم بنيوي (سببه سوء المادة الأساسية في العنق) ، نتيجة لجراحة عنقية (خصوصا القطع الكهربائي بالعروة و الخزعة المخروطية بالسكين البارد) لعسرات التصنع العنقية، أو نتيجة للتعرّض لـDES في الرحم.

DR.HISHAM HAMAMI